

208. Ischémie aiguë des membres

diagnostic, situations d'urgence et
prise en charge

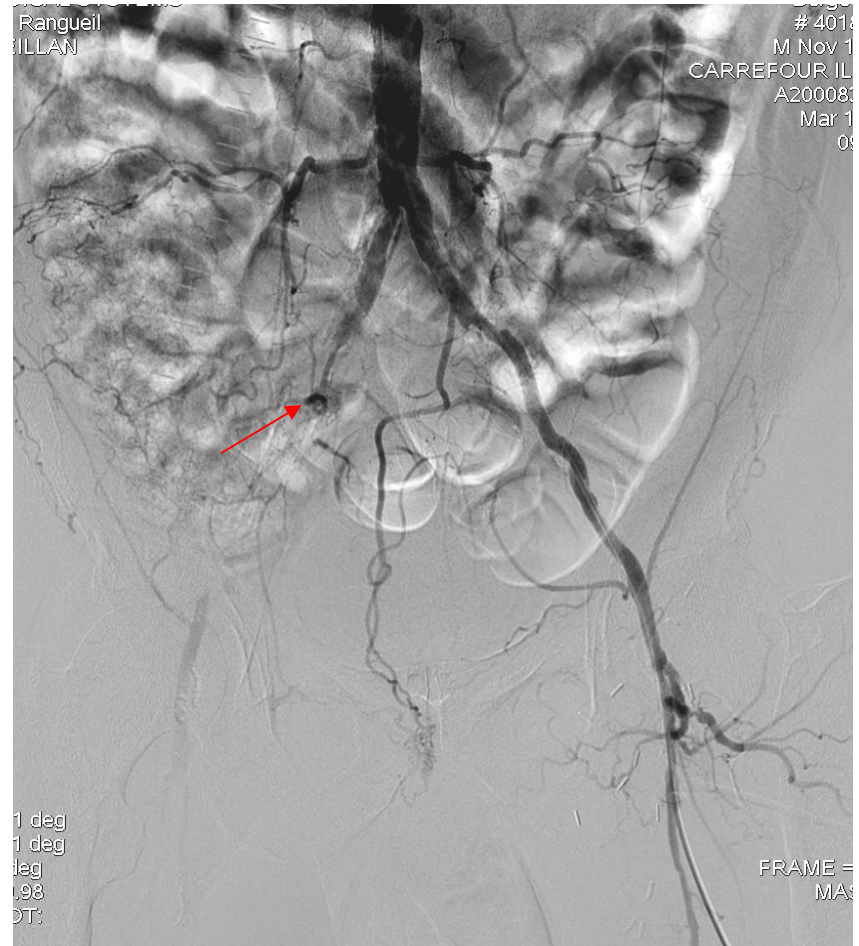
Echo doppler artériel

- En urgence, au lit du patient
- Diagnostic positif
Siège de l'occlusion
- Etat des lieux
 - État du lit d'aval
 - Controlatéral
 - Artériopathie sous jacente

artériographie

- **Artériopathie**
 - Systématique
 - Image d'arrêt irrégulier du produit de contraste
 - Analyse du lit d'aval
 - Lésions diffuses, circulation collatérales
- **Artères saines**
 - Pas systématique si jeune et étiologie embolique évidente
 - Arrêt en cupule, lit d'aval sain, pas de circulation collatérale

alternative : angioTDM et angioIRM



Occlusion de l'artère fémorale superficielle droite

Imagerie interventionnelle

lésions fémorales sous inguinales

- **Thrombo aspiration**

thrombus court et frais
emboles récents

- **Fibrinolyse in situ**

lésion longue ou semi récente fragmentation du caillot
procédure longue

- **Angioplastie**

sténose non ostiale, courte, concentrique, peu calcifiée
et bon lit d'aval

Références

- JP Laissy et al. : Quand, comment et pourquoi réaliser une imagerie des artères des membres inférieurs ? J Radiol 2004;85:851-853
- JP Cercueil et al. : Angioplastie des membres inférieurs, Radiodiagnostic III - Coeur-poumon, 32-221-A-20
- V Vidal et al. : Diagnostic et thérapeutique de l'athérosclérose des membres inférieurs