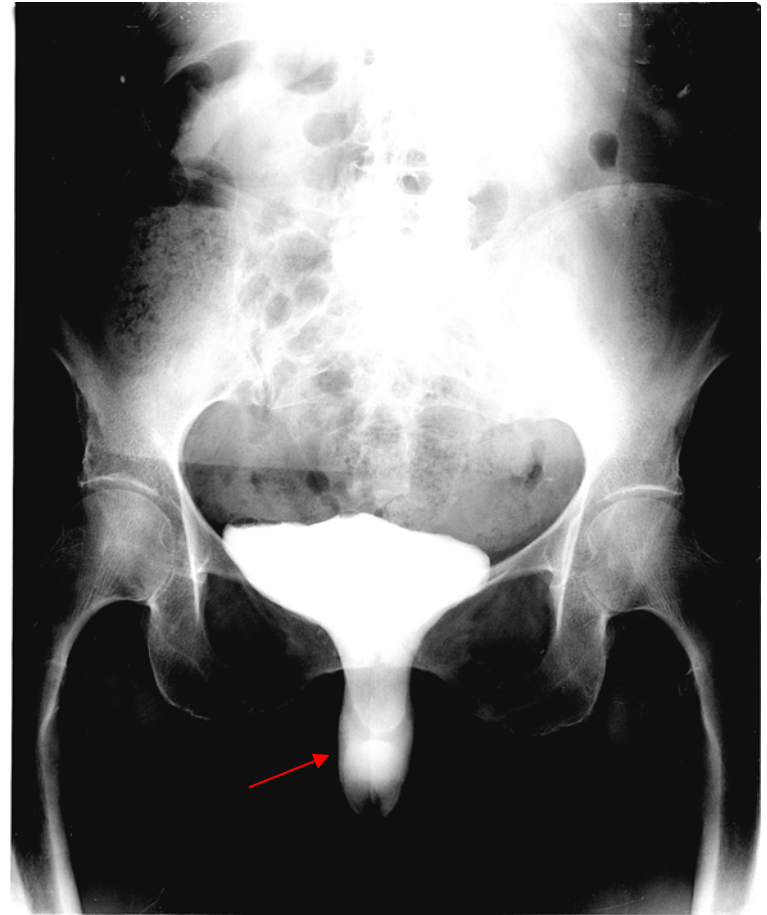


321. Incontinence urinaire de l'adulte

principales hypothèses diagnostiques,
examens complémentaires pertinents.

Imagerie

- **Radiologie conventionnelle**
 - Cystographie rétrograde ou colpocystodéfécographie
 - étude statique et dynamique du déplacement des viscères (ligne de référence pubo coccygienne)
- **Échographie**
 - Voie abdominale et endorectale
 - reins, pelvis, plancher pelvien
 - Étude morphologique et dynamique du compartiment antérieur



Cystographie : ptose vésicale (cystocèle)

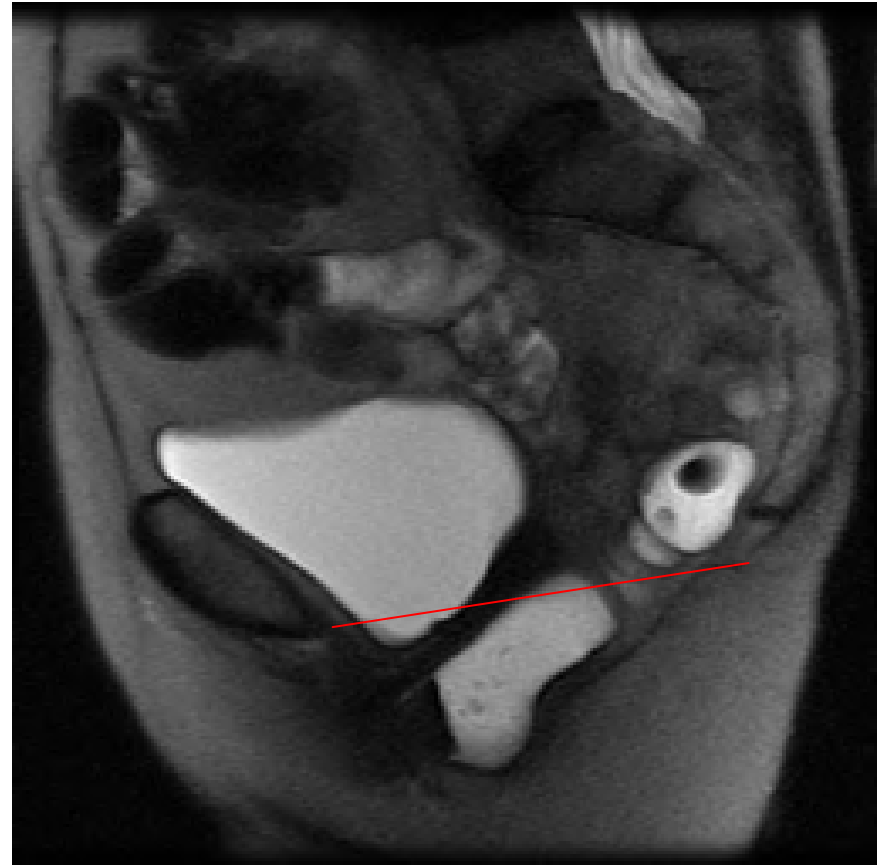
Imagerie

- **IRM**

- Examen de choix, remplace la colpocystodéfécographie
- Balisage rectal et vaginal
- Étude statique et dynamique des 3 compartiments
- Étude des structures musculo-tendineuses

- **UIV**

si cystocèle majeure avec retentissement sur le haut appareil



IRM : rectocèle

Références

- MP Federle et al. : Abdominal, Diagnostic Imaging, Elsevier, 2004. – 992p.