

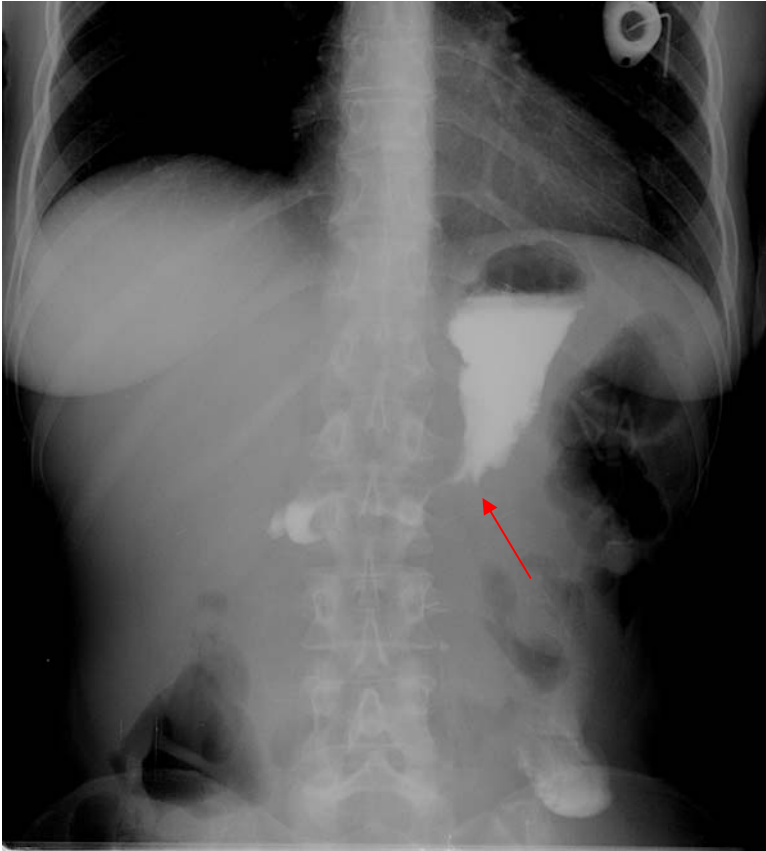
150. Tumeurs de l'estomac

diagnostic

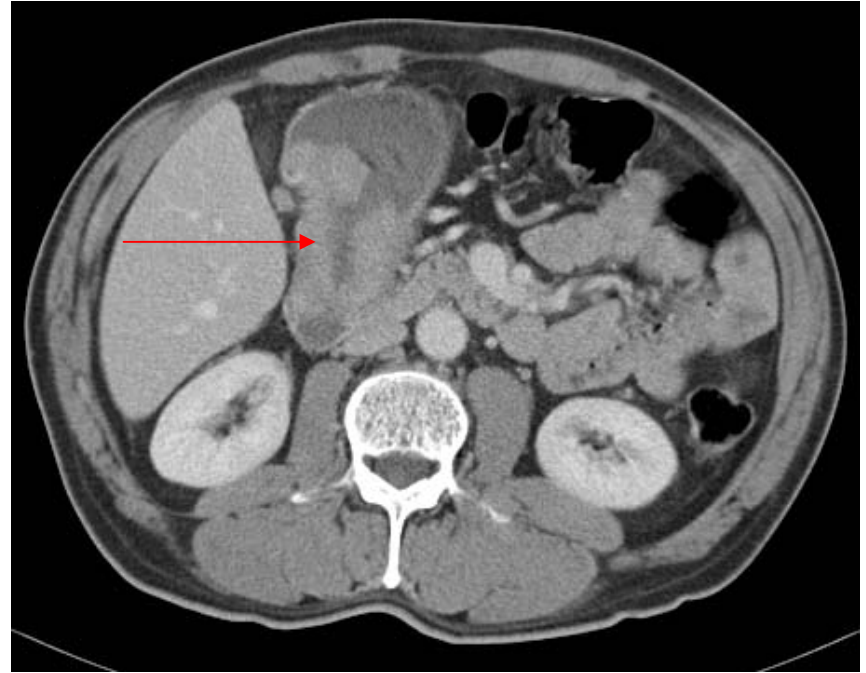
Cancer gastrique

Bilan d'extension loco régional

- **TOGD**
 - Peu d'intérêt depuis le développement de l'endoscopie
 - Si cancer évolué : siège, étendue lésionnelle, image constante sur tous les clichés (différent du péristaltisme)
 - Cancer ulcéré : image d'addition irrégulière, plis périlésionnels épaissis et aspect infiltré
 - Végétant : image de soustraction irrégulière, polylobée
 - Infiltrant : rigidité segmentaire, sténose si étendu (linite)
- **Echo endoscopie**
très performant pour la classification T et N
- **TDM abdominal**
 - Avec balisage digestif aux hydrosolubles ou à l'eau
 - Épaississement pariétal se rehaussant
 - Extension aux organes de voisinage, adénopathies (grande et petite courbure, hile hépatique)



TOGD : sténose néoplasique de l'antré

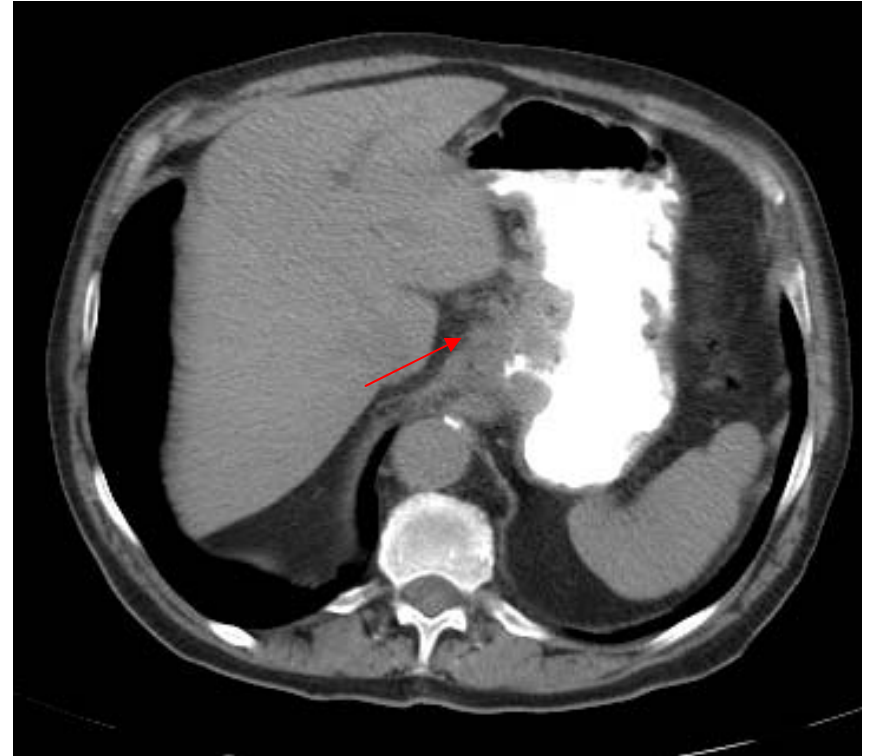

TDM : épaississement pariétal
cancer de l'antré

Cancer gastrique

Bilan d'extension à distance

- **TDM thorax abdomino pelvien**
 - Adénopathies coeliaques, hile hépatique, rétro péritonéales
 - Métastases (foie, grand épiploon, ovaires= tumeur de Kruckenberg), surrénales
- Échographie abdominale et radiographie thoracique (surveillance après traitement)



TDM avec balisage aux hydrosolubles
Cancer du cardia, adénomégalies

Cancer gastrique

TNM

- **T**
is intra muqueux
 1. Chorion, sous muqueuse
 2. Musculeuse, sous séreuse
 3. Franchissement séreuse
 4. Organes adjacents
- **N**
 1. Adénopathie péri gastrique < 3 cm de la tumeur
 2. > 3 cm de la tumeur
- **M**
 1. Métastase ou Troisier

Autres tumeurs gastrique

- **Tumeurs conjonctives**

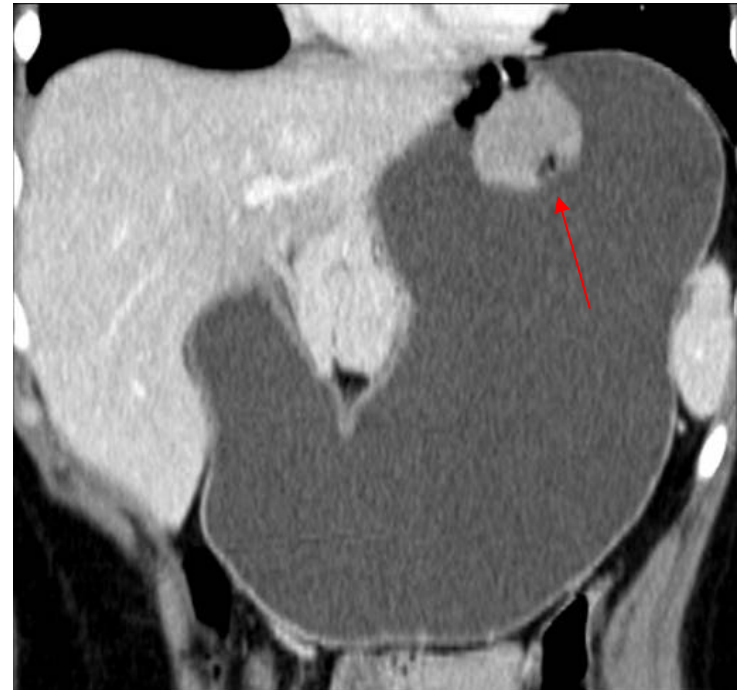- GIST (tumeur stromale)
- Léiomyome, schwannome, lipome (sarcome)

- **Lymphome**

- localisation digestive et extra ganglionnaire la plus fréquente
- Infiltration circonférentielle à gros plis, vastes cratères ulcéreux

- **autres**

sarcome de Kaposi, tumeur neuro endocrine,



TDM avec balisage digestif à l'eau
Tumeur stromale du cardia

Références

- A. Montesi et al. : Cancer de l'estomac, Radiodiagnostic IV - Appareil digestif, 33-120-A-10
- K Firouezh et al. : Bilan préopératoire du cancer gastrique, Radiodiagnostic IV - Appareil digestif, 33-120-A-20
- P Karila-Cohen et al. : Adénocarcinome gastrique, J Radiol 2004;85:1695-8
- MP Federle et al. : Abdominal, Elsevier, 2004. – 992p.