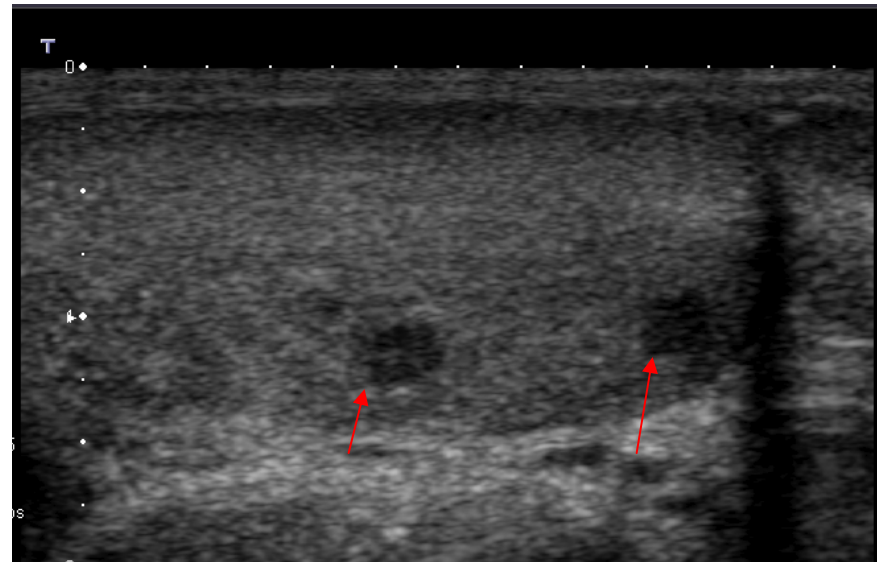


# **160. Tumeurs du testicule**

diagnostic

# diagnostic

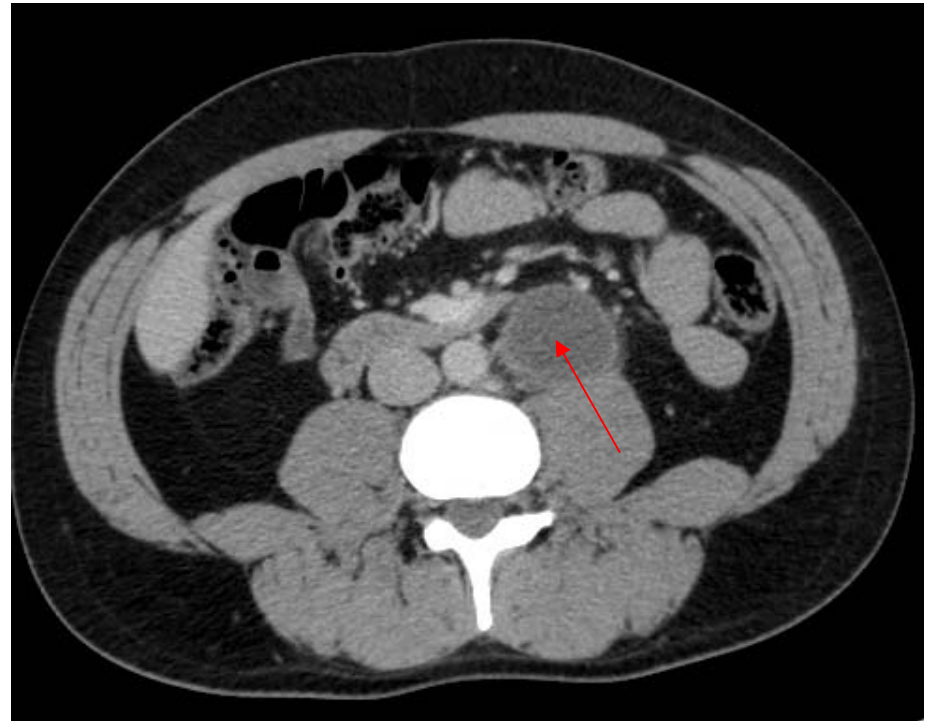
- Clinique et marqueurs tumoraux
- **Échographie**
  - Indications : doute clinique, surveillance patients à risque (cryptorchidie, tumeur contro latérale), bilan de gynécomastie, d'hyperoestrogénie ou d'adénopathies rétro péritonéales
  - Sémiologie : nodule ou masse hypo échogène, hétérogène et vascularisé en doppler couleur
  - Lymphome : hypertrophie testiculaire, hypo échogène, hétérogène, hyper vascularisé, atteinte bilatérale (40 %)
- **Diagnostic différentiel**
  - Orchite focale
  - Infarctus focal, hématome
  - Tumeurs bénignes (granulome, kystes)



Echo : nodules testiculaires (séminome)

# Bilan d'extension, surveillance

- Bilan initial
  - TDM thorax abdo pelvis avec injection de produit de contraste
  - échographie
- Tous les ans pendant 10 ans
  - idem



TDM : Adénomégalie hypodense rétro péritonéale

# TNM

- **T**
  - Is intra tubulaire
  - 1. Limité au testicule – épididyme
  - 2. Invasion vasculaire, lymphatique, vaginale
  - 3. Atteinte du cordon spermatique
  - 4. Atteinte du scrotum
  
- **N** (ganglions régionaux)
  - 1. < 2 cm
  - 2. 2 à 5 cm ou effraction capsulaire
  - 3. > 5 cm
  
- **M**
  - 1a adénopathie non régionale ou poumon
  - 1b autres

# Références

- MP Federle et al. : Abdominal, Diagnostic Imaging, Elsevier, 2004. – 992p.