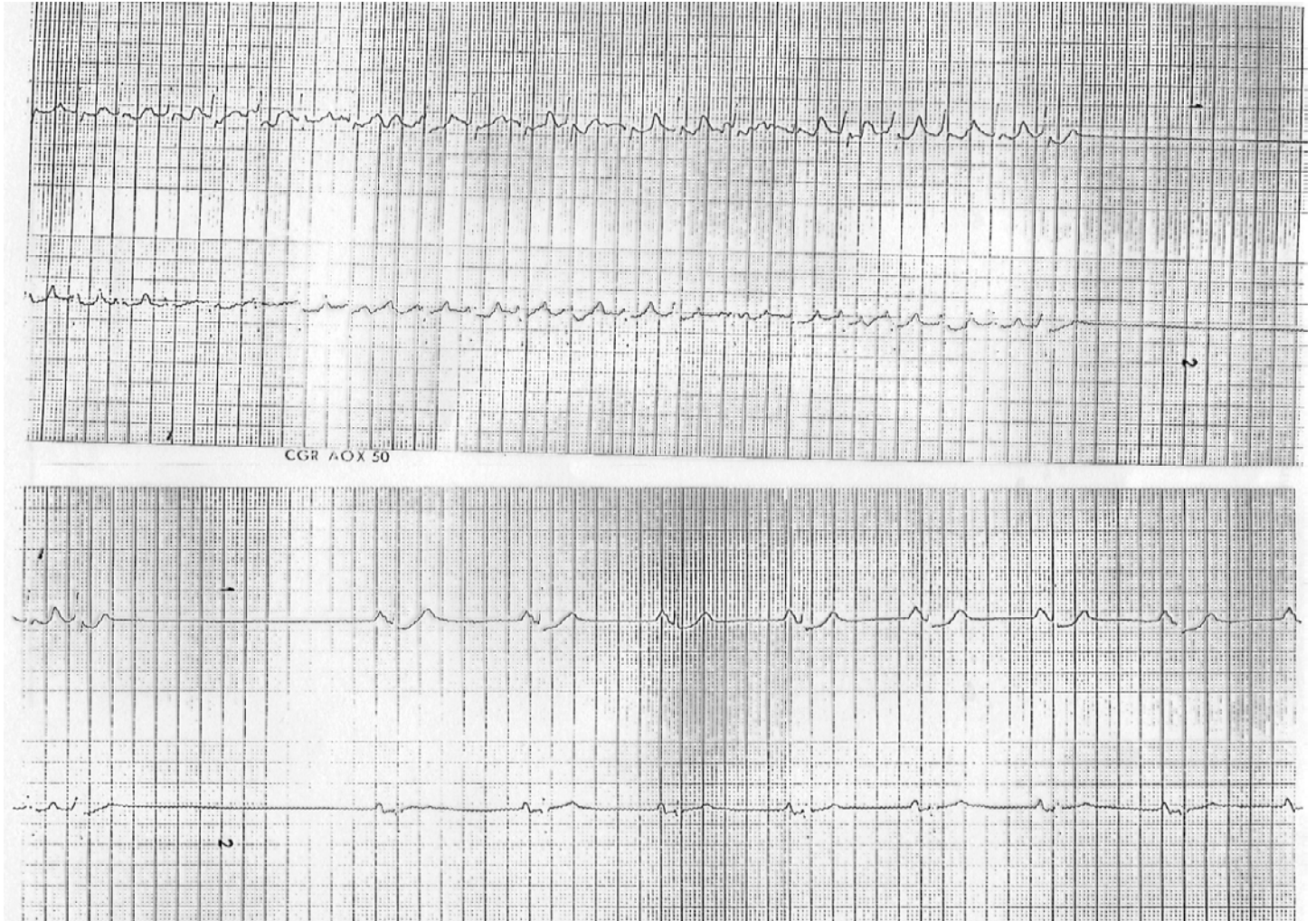


Monsieur MRO... 67 ans, consulte pour des palpitations et des malaises présyncopaux.

Au moment de votre examen, le cœur est régulier, à 66/minute. La TA est à 139/78, L'examen clinique est sans particularité.

L'ECG est normal

Le HOLTER montre



Votre diagnostic ?