

130 – IV HTA D'ORIGINE RENALE

Dr. P. BERNADET-MONROZIES et Pr D. DURAND, 01 / 2002

Plan

I - HTA RENO-VASCULAIRE

I-1 Définition et généralités

I-2 Les étiologies

I-3 La présentation clinique

I-4 Les éléments du diagnostic

I-4-1 L'exploration hormonale

I-4-2 Les méthodes radiologiques

I-4-2-1 L'écho-doppler des artères rénales

I-4-2-2 L'angio-scanner hélicoïdal

I-4-2-3 L'angio-IRM au gadolinium

I-4-2-4 L'artériographie rénale par voie artérielle

I-4-2-5 La scintigraphie rénale plus ou moins sensibilisée au Captopril

I-4-3 Synthèse de la stratégie diagnostic

I-5 Le traitement

I-5-1 Le traitement médical

I-5-1-1 Les différents traitements utilisés :

I-5-1-2 Les indications du traitement médical

I-5-2 L'angioplastie transluminale

I-5-2-1 La technique

I-5-2-2 Les complications

I-5-2-3 Les résultats

I-5-2-4 Les sténoses ostiales

I-5-3 La chirurgie des artères rénales

I-5-3-1 Les modalités techniques

I-5-3-2 Les complications

I-5-3-3 Les indications

II - HTA ET AUTRES CAUSES RENALES

II-1 HTA et affections rénales parenchymateuses unilatérales

II-2 HTA et rein unique après néphrectomie unilatérale

II-3 HTA et affections rénales parenchymateuses bilatérales chroniques

oo

I- HTA RENO-VASCULAIRE

I-1 Définition et généralités

L'HTA réno-vasculaire est définie par l'élévation chronique de la pression sanguine artérielle en relation avec un obstacle sur l'artère rénale et qui est améliorée et guérie après correction de cet obstacle.

La prévalence est autour de 1 % parmi tous les patients hypertendus. Cependant, dans des populations sélectionnées, cette prévalence peut être beaucoup plus importante, autour de 10 % des patients hypertendus.

La présence d'un athérome polyvasculaire ou d'un diabète augmente nettement la prévalence.

I-2 Les étiologies

Les deux causes les plus fréquemment rencontrées sont l'athérosclérose et la dysplasie fibro-musculaire des artères rénales :

- La sténose athéromateuse : c'est le cas le plus fréquent. Elle est tronculaire ou plus volontiers ostiale et succède alors à une plaque d'athérome au niveau de l'aorte.

- La sténose par dysplasie fibro-musculaire : elle est moins fréquente, survient chez les sujets plus jeunes. On distinguera en fonction de la prédominance de la couche artérielle impliquée : * la dysplasie de la média, type le plus fréquent, qui alterne des zones de retrécissements et de dilatations anévrysmales, réalisant un aspect en collier de perles sur l'angiographie. Ces lésions peuvent se compliquer de dissection ou d'anévrysmes, elles sont souvent bilatérales.

* Beaucoup plus rarement, il peut s'agir d'une dysplasie de l'intima ou de l'adventice.

Les autres causes, beaucoup plus rares : maladie de Takayashu, sténose vasculaire post radique ou post-traumatique.

I-3 La présentation clinique

Certaines circonstances cliniques doivent faire évoquer une HTA réno-vasculaire et la rechercher :

- HTA réfractaire à une bithérapie bien conduite, avec PAD > à 100 mmHg
- HTA d'aggravation brutale ou accélérée voire maligne
- HTA apparaissant de novo chez un patient poly-vasculaire avec des facteurs de risque vasculaire
- découverte d'un souffle lombaire ou d'une hypokaliémie
- découverte d'un petit rein unilatéral
- insuffisance rénale aiguë sous inhibiteur de l'enzyme de conversion
- OAP récidivants
- enfin une HTA chez une femme jeune est évocatrice de dysplasie fibro-musculaire

Les signes biologiques sont des éléments d'orientation :

- . natrémie limite inférieure de la normale
- . hypokaliémie témoignant d'un hyperaldostéronisme secondaire
- . créatinine normale ou élevée, protéinurie faible faisant évoquer une néphro-angiosclérose.

I-4 Les éléments du diagnostic

I-4-1 L'exploration hormonale

Les dosages de rénine active et d'aldostéronémie doivent se faire dans des conditions particulières : régime normo-sodé, arrêt des diurétiques, bêta-bloquants, IEC ou tout traitement modifiant le système rénine-angiotensine depuis au moins 8 jours, conditions basales de repos, c'est-à-dire avant le lever matinal.

Le taux de rénine active est élevé en cas d'hyperaldostéronisme secondaire, > à 18 ng/l couché et le taux d'aldostérone est également élevé > à 15 ng/100 ml couché.

Les prélèvements de rénine dans les veines rénales sont réalisés lorsque l'on veut prouver la responsabilité de la sténose dans l'HTA. On mesure la rénine dans la veine cave inférieure et dans chacune des deux veines rénales. S'il existe un gradient d'au moins 1,5 des deux côtés, la sténose est significative.

I-4-2 Les méthodes radiologiques

Il existe de nombreuses méthodes d'imagerie pour la visualisation des artères rénales.

Tous ces examens ne sont pas effectués dans tous les cas, mais adaptés en fonction des habitudes de chaque centre, du contexte particulier du patient.

I-4-2-1 L'écho-doppler des artères rénales

Il s'agit de la méthode de dépistage de première intention, elle nécessite un radiologue expérimenté. C'est un examen non invasif et reproductible.

Le patient doit être à jeun. C'est un examen long qui dure d'une demi-heure à trois quart d'heure.

Les résultats peuvent être pris en défaut par le morphotype du patient, l'obésité, la présence de gaz.

Les résultats : le tronc des artères rénales n'est pas toujours visualisé, il existe des signes directs et indirects.

- Les signes directs : augmentation maximale systolique au niveau de l'artère qui permet de déterminer le degré de sténose en faisant un rapport de vitesse par rapport à l'aorte.

- Les signes indirects : baisse de l'index systolique au niveau intra-rénal par rapport au rein opposé.

I-4-2-2 L'angio-scanner hélicoïdal

L'angio-scanner des artères rénales permet une visualisation directe de la sténose artérielle. L'image subit un traitement particulier qui permet une visualisation en trois dimensions. Les résultats sont moins bons en cas de sténose dysplasique où la quantification de la sténose n'est pas parfaite.

L'avantage de la méthode est de visualiser de façon très précise les calcifications vasculaires au niveau de l'aorte et de l'artère rénale, même en l'absence de produit de contraste. Il s'agit d'un examen simple, reproductible.

L'inconvénient est la nécessité d'une injection d'iode qui peut être préjudiciable chez un patient porteur d'une insuffisance rénale et doit être dans ce cas discutée avec le radiologue.

Enfin le scanner permet de préciser la morphologie rénale, l'épaisseur du cortex, la différenciation cortico-sinusale.

I-4-2-3 L'angio-IRM au gadolinium

Elle permet une très bonne visualisation des artères rénales et de l'aorte, mais ne permet pas de voir les calcifications. Le gadolinium est un produit en principe non néphrotoxique et peut donc être utilisé en cas d'insuffisance rénale avec cependant des précautions en particulier concernant une allergie éventuelle.

I - 4 - 2 - 4 L'artériographie rénale par voie artérielle

Cet examen reste l'examen de référence. L'examen par voie veineuse n'est plus effectué actuellement.

L'artériographie est le plus souvent effectuée non seulement à visée diagnostique mais surtout à visée thérapeutique et précède une angioplastie rénale.

Elle permet de mesurer le gradient trans-sténotique de façon à évaluer la sévérité de la sténose et juger de son caractère significatif. Elle précise le degré de sténose, son type athéromateux ou fibrodysplasique, sa localisation tronculaire ou ostiale. Elle permet également d'étudier les lésions associées en particulier l'athérome aortique ou la présence d'un anévrisme.

L'injection d'iode doit être entourée de précautions tant au niveau de la fonction rénale que des possibilités d'allergie.

Les complications de l'artériographie sont le plus souvent mineures, hématome au point de ponction, mais peuvent être également plus graves, tubulopathies à l'iode avec insuffisance rénale aiguë, embolies cholestéroliques à l'origine d'une insuffisance rénale aiguë souvent non réversible.

I - 4 - 2 - 5 La scintigraphie rénale plus ou moins sensibilisée au Captopril

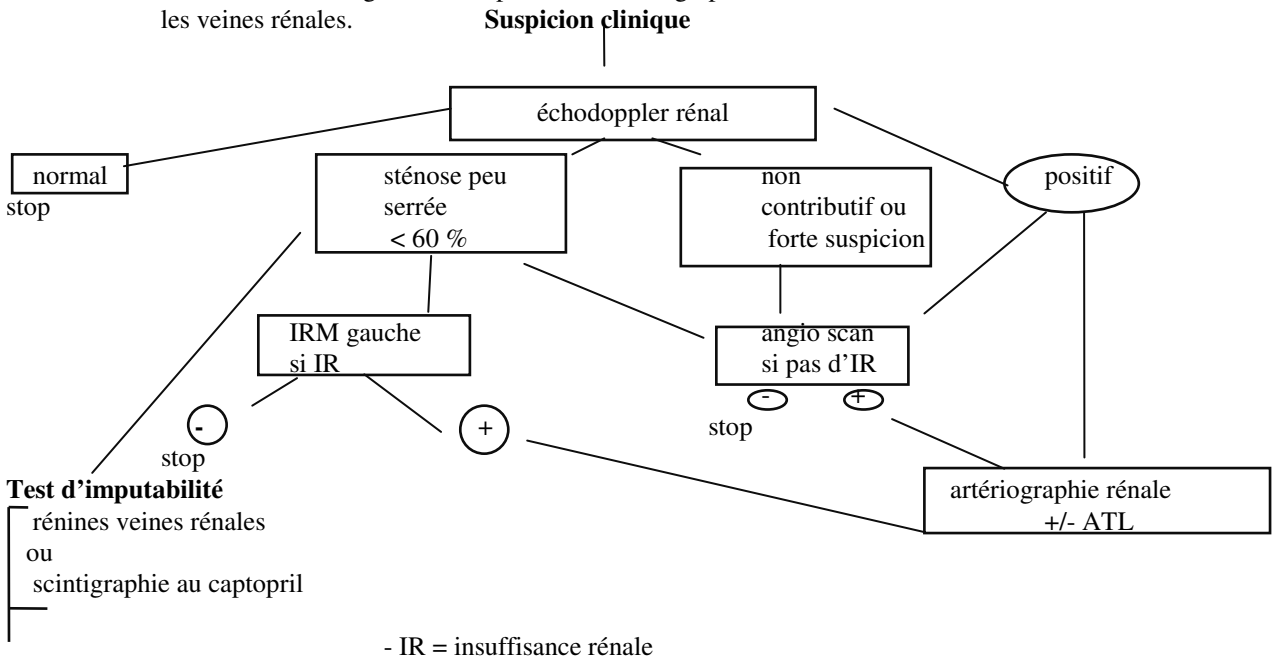
Il s'agit d'une scintigraphie au DTPA ou MaG 3. Il s'agit de la seule méthode qui permet d'étudier la fonction séparée des deux reins en évaluant la clearance rénale séparée. C'est un examen non invasif. La courbe du néphrogramme comporte une phase de captation ascendante, une phase de plateau et une phase d'excrétion.

On peut compléter l'examen basal par un test au captopril : l'examen est effectué avant et 1 h après l'administration de 1 mg/kg de captopril par voie orale. En cas de test positif, on note un aplatissement de la courbe traduisant une chute de la filtration glomérulaire et témoignant d'une sténose hémodynamiquement significative.

La spécificité et la sensibilité de cette technique varient largement en fonction des équipes et du protocole utilisé, et il peut donc pas être considéré comme un examen de diagnostic, mais fait partie du diagnostic d'imputabilité.

I - 4 - 3 Synthèse de la stratégie diagnostic

- On distingue - les examens de dépistage au 1er rang desquels se trouve l'échodoppler rénal et parfois le scanner spiralé
- les examens du bilan pré thérapeutique : le scanner spiralé et l'IRM
 - les examens du diagnostic d'imputabilité : scintigraphie au MaG3, rénines dans les veines rénales.



I - 5 Le traitement

Le traitement de la sténose rénale répond à trois modalités : traitement médical, revascularisation, soit par angioplastie, soit par cure chirurgicale.

I – 5 - 1 Le traitement médical

I – 5 – 1 - 1 Les différents traitements utilisés :

- Les inhibiteurs de l'enzyme de conversion sont théoriquement les médicaments les plus adaptés au plan physiopathologique et ceux qui ont la meilleure efficacité. Cependant ces traitements doivent être utilisés avec prudence et ne sont pas conseillés dans l'HTA réno-vasculaire avant un traitement de revascularisation. En effet, ils peuvent aggraver l'atrophie rénale du côté de la sténose diminuant la filtration glomérulaire de ce côté. Par contre, après dilatation, ils peuvent être utilisés si un traitement médical est toujours nécessaire. Ils sont contre-indiqués en cas de sténose bilatérale car ils peuvent être à l'origine d'une insuffisance rénale aiguë. Dans certains cas en cas de sténose diffuse et d'HTA réfractaire, on peut être amené à en prescrire à très faible dose.

- Les bêta-bloquants peuvent être utilisés car ils diminuent le niveau de l'activité rénine plasmatique, leur effet sur l'hémodynamique rénale est neutre mais non bénéfique.

- Une place préférentielle est donnée aux antagonistes des canaux calciques car ils ont un effet plutôt favorable sur l'hémodynamique rénale, ils ne modifient pas le système rénine angio-tensine et ils sont efficaces dans cette indication.

- Tous les autres anti-hypertenseurs, alpha-bloquants, anti-hypertenseurs centraux peuvent être utilisés sans problème, mais avec moins d'efficacité.

Les diurétiques entraînent une déplétion hydrosodée et sont donc susceptibles d'aggraver la stimulation du système rénine-angiotensine dans cette situation. Ils ne sont donc pas recommandés en première intention, mais peuvent être prescrits en cas d'insuffisance rénale.

I – 5 – 1 - 2 Les indications du traitement médical

Le traitement médical est toujours indiqué lorsque les méthodes de revascularisation sont insuffisantes et que le patient nécessite la poursuite d'un traitement médical.

En l'absence de revascularisation, le traitement médical seul en première intention est rarement institué : sténose bilatérale diffuse par dysplasie fibro-musculaire atteignant les branches intra-rénales, patients à très haut risque pour lesquels on décide de ne pas tenter de revascularisation.

I - 5 - 2 L'angioplastie transluminale

I - 5 - 2 - 1 La technique

L'angioplastie transluminale (ATL) est pratiquée après une artériographie rénale, par ponction de l'artère fémorale. Une sonde à ballonnet est introduite dans l'artère rénale. L'angioplastie est effectuée, son résultat est jugé sur la disparition du gradient de pression et l'absence de sténose résiduelle. En l'absence de résultat satisfaisant, la mise en place d'une endoprothèse peut être indiquée (sténose résiduelle > à 30 % ou gradient de pression supérieur à 30 %). Après le geste, le patient est traité par héparine pendant 24 heures puis un relai est pris par l'Aspegic pendant 6 mois plus ou moins associé au Plavix pendant 1 mois, en cas de mise en place d'une endoprothèse.

I - 5 - 2 - 2 Les complications

La morbidité de l'ATL est faible, entre 10 et 30 %. On distingue les complications mineures, hématome au point de ponction, légère dissection de l'artère rénale et les complications majeures, thrombose aiguë de l'artère rénale, infarctus rénal, insuffisance rénale aiguë par tubulopathie à l'iode ou par embolies cholestéroliques chez les patients poly-vasculaires. Le taux est plus important chez les patients porteurs d'un athérome et insuffisants rénaux, et en cas de la mise en place d'une endoprothèse.

I - 5 - 2 - 3 Les résultats

Les résultats sur la pression sanguine artérielle sont immédiats avec une chute rapide de la pression artérielle. Le traitement est en général allégé, rarement totalement interrompu. L'efficacité de la dilatation est supérieure en cas de sténose fibro-dysplasique.

Les résultats sur la fonction rénale sont intéressants à étudier chez des patients hypertendus porteurs d'une sténose de l'artère rénale et présentant une insuffisance rénale. L'objectif de l'angioplastie est ici non seulement d'améliorer l'HTA, mais aussi d'améliorer l'insuffisance rénale de ces patients.

Les résultats sont d'autant meilleurs que la fonction rénale initiale n'était pas trop altérée et que la taille des reins était satisfaisante (taille des reins > à 8 cm). Les situations les plus favorables au plan clinique sont les suivantes :

- découverte d'une sténose chez un patient présentant une insuffisance rénale rapidement progressive.
- une insuffisance rénale aiguë sous IEC
- oedèmes pulmonaires à répétition
- le résultat sur la fonction rénale sera évalué plusieurs mois après l'angioplastie. Plusieurs études rapportent des résultats favorables, mais pour le moment il n'y a pas d'étude randomisée en double aveugle qui permet de confirmer ces données.

I - 5 - 2 - 4 Les sténoses ostiales

Les sténoses ostiales constituent une situation particulière car il s'agit d'une sténose liée à une plaque aortique. Le résultat de l'angioplastie est moins bon, le taux de resténose est important autour de 35 % des cas. En cas de sténose ostiale, l'angioplastie est souvent complétée en fonction du résultat par la mise en place d'une endoprothèse rénale. Le taux de complications dans cette situation est plus importante et le geste doit donc être bien discuté, en particulier le choix avec la chirurgie.

I - 5 - 3 La chirurgie des artères rénales

I - 5 - 3 - 1 Les modalités techniques

Les techniques chirurgicales de revascularisation rénale sont multiples : pontage aorto-rénal, endartériectomie, auto-transplantation.

Le pontage aorto-rénal est l'intervention la plus pratiquée et utilise soit une prothèse en dacron, soit un greffon veineux saphène soit un greffon artériel. Parfois une chirurgie aorto-abdominale est associée, en particulier en cas d'anévrysme, et le pontage sera alors branché sur la prothèse aortique.

L'endartériectomie aortique s'adresse plutôt aux lésions ostiales courtes et est rarement effectuée.

Enfin l'auto-transplantation rénale sur l'artère iliaque externe est effectuée en cas de sténose distale nécessitant une reconstruction ex situ de l'artère rénale, puis réimplantation au niveau iliaque.

I - 5 - 3 - 2 Les complications

Les complications sont rares, la mortalité est de 2 %, en relation avec l'amélioration des techniques chirurgicales et les progrès de l'anesthésie. Les résultats à long terme sont bons.

I - 5 - 3 - 3 Les indications

Les indications de la chirurgie sont essentiellement représentées par les échecs de l'angioplastie avec souvent plusieurs tentatives successives et resténoses, également en cas de sténose non accessible à l'angioplastie, dans un coude artériel ou très distale.

Enfin, il faut citer la néphrectomie qui fait partie du traitement chirurgical des sténoses rénales et doit s'envisager en cas de thrombose de l'artère rénale associée à une atrophie rénale et une hypersécrétion de rénine latéralisée.

ARGUMENTS	ATL	CHIRURGIE	MEDICAL
Cliniques	<ul style="list-style-type: none"> • HTA résistante • IR modérée ou rapidement évolutive 	<ul style="list-style-type: none"> • HTA résistante • IR modérée ou rapidement évolutive 	<ul style="list-style-type: none"> • contre-indication à la chirurgie ou à l'ATL (mauvais état général)
Artériographiques	<ul style="list-style-type: none"> • OAP récidivante • Patient à haut risque chirurgical 	<ul style="list-style-type: none"> • OAP récidivant • association à un anévrysme aorte abdominale 	<ul style="list-style-type: none"> • lésions diffuses bilatérales
Conclusion	<ul style="list-style-type: none"> • sténose tronculaire • sténose ostiale avec plaque aortique = endoprothèse <p>ATL en 1ère intention = traitement le plus fréquent</p>	<ul style="list-style-type: none"> • sténose emboligène ulcérée, irrégulière • sténose ostiale avec athérome aortique • occlusion artère rénale = Néphrectomie • chirurgie en 2e intention (après échec ATL) • ou rares indications spécifiques 	<ul style="list-style-type: none"> • échec des 2 autres méthodes • ou rares indications spécifiques

II - HTA ET AUTRES CAUSES RENALES

Ce sujet sera plus amplement développé dans le chapitre “ Insuffisance rénale chronique ”

II - 1 HTA et affections rénales parenchymateuses unilatérales

Les affections rénales parenchymateuses unilatérales sont rarement la cause d'une HTA artérielle. Cette étiologie est plus fréquente chez l'enfant.

- | | |
|---|---|
| 1 – Petit rein unilatéral | Hypoplasie segmentaire
Pyélonéphrite chronique, néphropathie de reflux
Rein radique |
| 2 – Anomalie congénitale | Agénésie rénale unilatérale
Rein ectopique ou ptosé |
| 3 – Kyste rénal solitaire | |
| 4 – Hydronéphrose | |
| 5 – Traumatisme du rein (dissection de l'artère rénale, hématome péri-rénal...) | |
| 6 – Tuberculose urinaire | |
| 7 – Tumeur rénale | Tumeur à rénine (rare)
Tumeur de Wilms
Adénocarcinome (10 à 50 % des cas et HTA pas toujours rénine-dépendante)
Oncocytome |

II - 2 HTA et rein unique après néphrectomie unilatérale

Le mécanisme de l'HTA est une glomérulosclérose progressive qui peut se développer sur un rein unique, soit post-chirurgical ou bien chez les donneurs de rein pour greffe rénale familiale. Au plan clinique, cette glomérulosclérose se manifeste par une protéinurie, une HTA et une insuffisance rénale.

II – 3 HTA et affections rénales parenchymateuses bilatérales chroniques

Les néphropathies chroniques sont une cause relativement fréquente d'HTA artérielle secondaire, l'HTA pouvant être le mode de découverte. Les causes les plus fréquentes sont les glomérulopathies chroniques, la polykystose, moins fréquemment les néphropathies interstitielles chroniques.

	<u>Etiologies</u>	<u>% HTA</u>
Atteintes glomérulaires		
- hyalinose segmentaire et focale		75-80
- glomérulonéphrite membrano-proliférative	65-70	
- glomérulonéphrite extra-membraneuse		40-50
- glomérulonéphrite mésangio-proliférative		35-40
- néphropathie à IgA		30
- lésions glomérulaires minimes		20-30
Polykystose rénale		60
Néphropathie interstitielle chronique		35